

## “NO ME ENCUENTRO BIEN , NO SOY YO”

Sarvisé Mata , María (1); Rodríguez Marco, Elena (2); Moreno Márquez, Rocío (3); Simón Serrano, Miguel (4); Quilez Cutillas, Beatriz (5); Torres Ramirez, Martín (6).  
(1)Residente de tercer año de Medicina familiar y comunitaria en C.S. Fuentes Norte de Zaragoza.(2) Residente de tercer año de Medicina familiar y comunitaria en C.S San José Norte de Zaragoza. (3) Residente de tercer año de Medicina familiar y comunitaria en C.S. San José Centro de Zaragoza. (4) Residente de tercer año de Medicina familiar y comunitaria en C.S. Torrero La Paz de Zaragoza. (5) Residente de tercer año de Medicina familiar y comunitaria en C.S. Torraramona de Zaragoza. (6) Residente de tercer año de Medicina familiar y comunitaria en C. S. San José Centro de Zaragoza.

Mujer de 49 años. NAMC. AP: cólicos renales hace 20 años e ITUs de repetición asintomáticas.

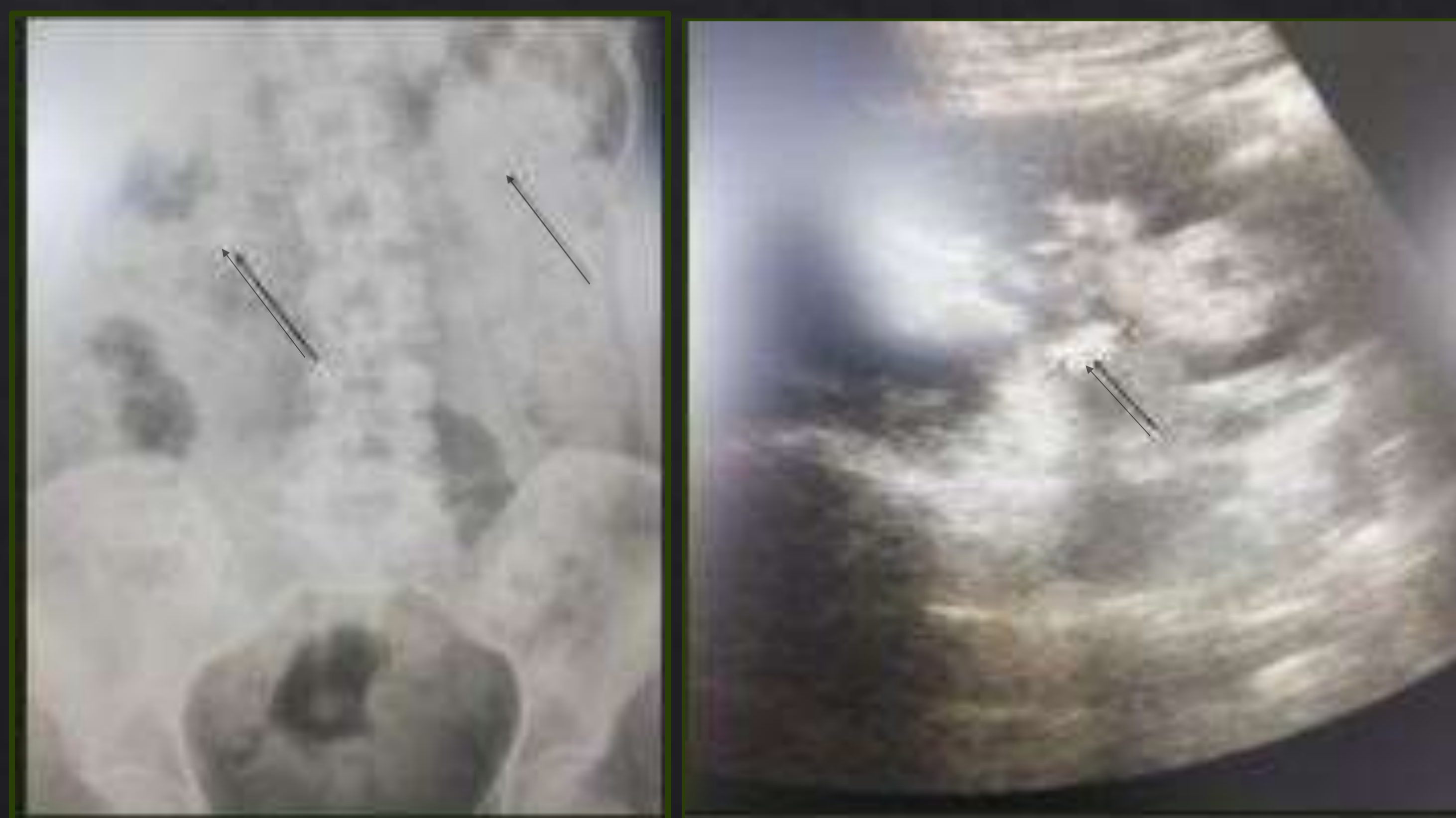
Malestar general  
Fiebre de 38 °  
Dolor lumbar  
No clínica miccional



TA 103/37 131 lpm T° 38.4  
Bradipsiquia.  
Molestias a nivel suprapúbico.  
Dolor a nivel lumbar con PP renal derecha negativa\*.



AS:PCR 2.65,creatinina 0.6,  
19000 leucocitos,15000 neutrófilos.  
AO: piuria y hematíes 10-25 p/c.  
Urocultivo: E.coli  
Hemocultivos: negativos



Litiasis derecha 13 mm en UPU  
Litiasis izquierda 6-8 mm en polo superior

CÓLICO SÉPTICO POR  
LITIASIS OBSTRUCTIVA  
DERECHA Y ECTASIA II



CATÉTER DOBLE J  
DERECHO  
URGENTE

### Bibliografía:

- Fisterra.com, Atención Primaria en la Red [sede Web]. La Coruña: Fisterra.com; [actualizada el 16 de agosto de 2018; acceso 10 de octubre de 2018]. Disponible en: [www.fisterra.com/guias-clinicas/sepsis](http://www.fisterra.com/guias-clinicas/sepsis).
- Susaeta R, Benavente D, Marchant F,Gana R. Diagnóstico y manejo de litiasis renales en adultos y niños. Revista médica Clínica las Condes [revista on line] 2018 marzo-abril; 29(2) 197-212. Disponible en: [doi.org/10.1016/j.rmcl.2018.03.002](https://doi.org/10.1016/j.rmcl.2018.03.002).