

Sarvisé Mata , María (1) Rodríguez Elena, Lorena (2); Quilez Cutillas, Beatriz (3); Rocca Jimenez, Marta (4); Silva Pereira Mateus, Joao (5); Piñana Alonso, Cristina (6).(1) Residente de tercer año de Medicina familiar y comunitaria en C.S. Fuentes Norte de Zaragoza. (2) Residente de tercer año de Medicina familiar y comunitaria en C.S San José Norte de Zaragoza. (3) Residente de tercer año de Medicina familiar y comunitaria en C.S. Torreramona de Zaragoza. (4) Residente de tercer año de Medicina familiar y comunitaria en C.S. La Almozara de Zaragoza. (5) Residente de tercer año de Medicina familiar y comunitaria en C.S. Torrero La Paz de Zaragoza. (6) Residente de primer año de Medicina familiar y comunitaria en C. S. Las Fuentes Norte de Zaragoza.

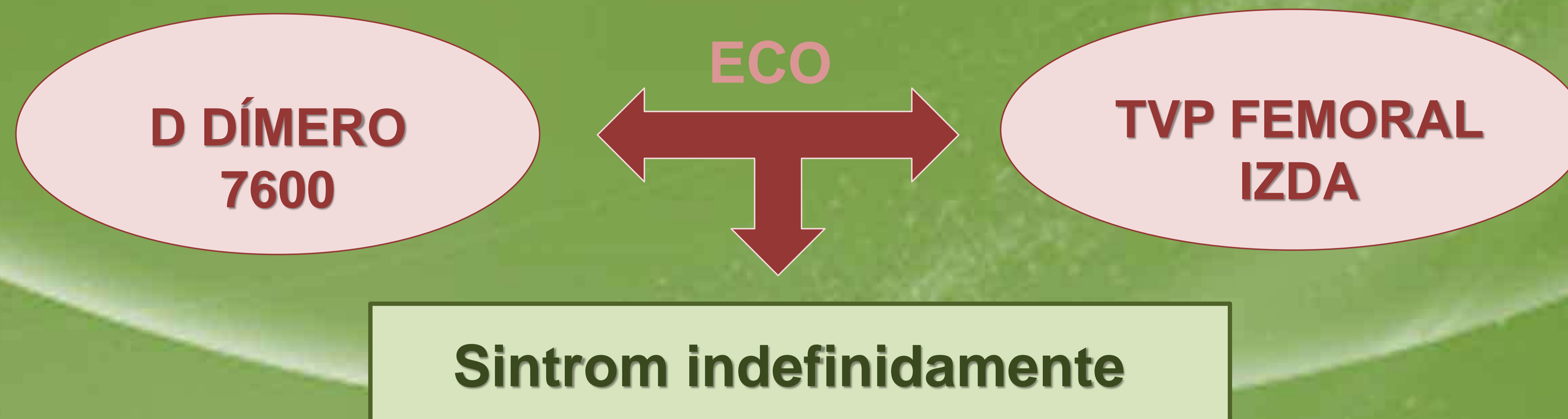
Varón de **47 años** presenta **dolor e inflamación del miembro inferior izdo** de unas horas de evolución. No traumatismo. Lo asocia a abducción de la cadera izquierda. No viajes ni encamamiento reciente. No fiebre.

AP: **TEP bilateral masivo en 2008** (estudio de hipercoagulabilidad negativo), hiperuricemia, cirugías de osetosíntesis de tibia izquierda 2010 y menisco MID 2011 . Tratamiento con Adenuric 80 mg 1-0-0.

TA 125/77, 85 lpm, Tº 36.9, saturación O2 98%. Glasgow 15 y eupneico.

Exploración: *ACP:* sin hallazgos. *MII izquierda:* **aumentada de tamaño**, pulsos presentes y simétricos.

**Dolor** en región interna de muslo **empastada sin palpase cordón venoso superficial.**



La *sospecha de TVP* ha sido el antecedente trombótico y la aplicación de la **escala de WELLS** modificada > 2 puntos. Es importante descartar este cuadro clínico de importante relevancia.

**Bibliografía:**

- Fisterra.com, Atención Primaria en la Red [sede Web]. La Coruña: Fisterra.com; [actualizada el 3 de octubre de 2017; acceso 1 de septiembre de 2018]. Disponible en: [www.fisterra.com/guias-clinicas/trombosis-venosa-profunda](http://www.fisterra.com/guias-clinicas/trombosis-venosa-profunda).
- Sierra Aisa C, Moretó Quintana A, Iruín Irulegui G, Martín Martitegui X, García-Ruiz JC. Trombofilia y trombosis. *Medicine*. 2016; 12: 1284-92.